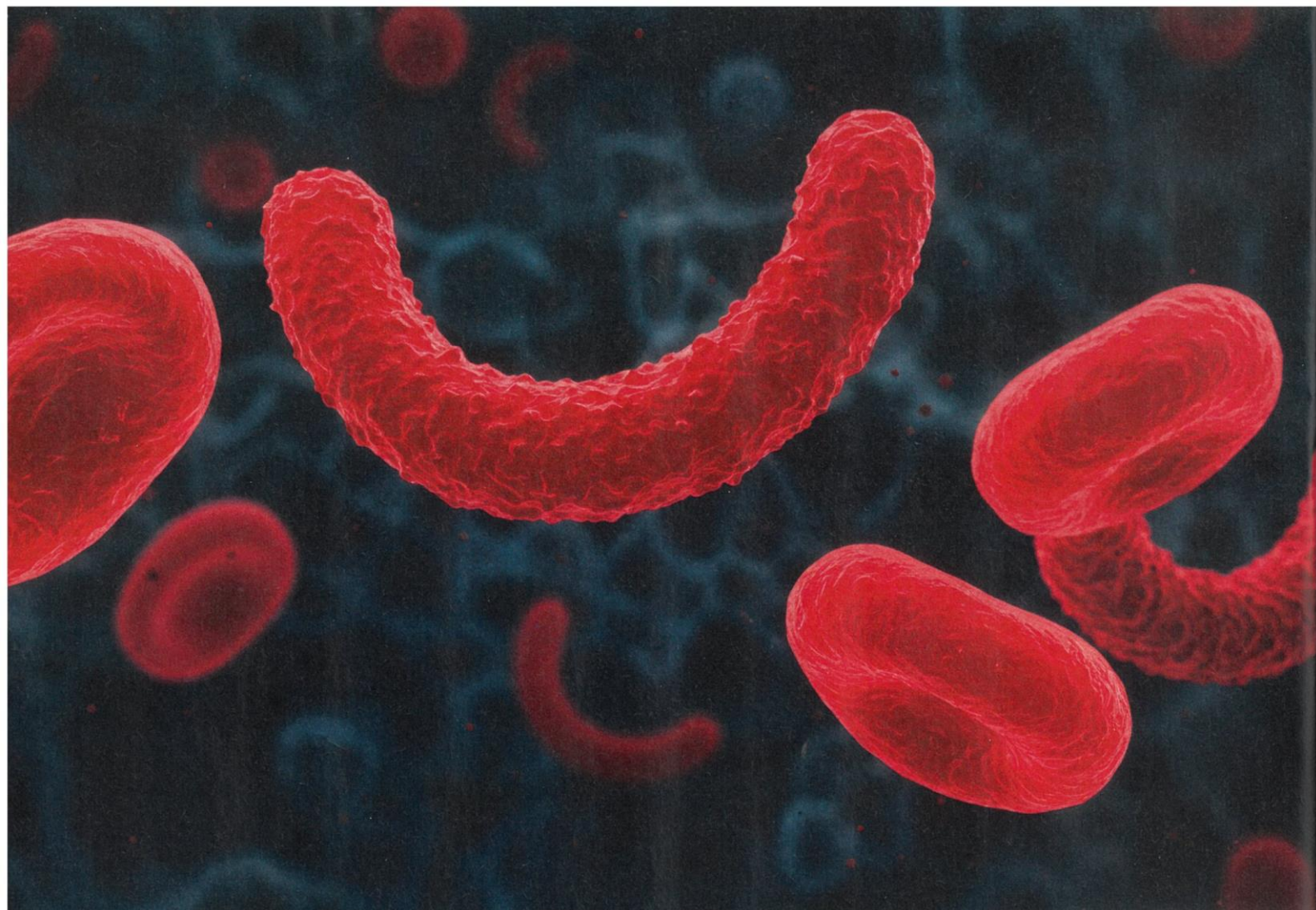



PATHOLOGIES DENTAIRES LIÉES AUX MALADIES RARES

Le cas de la drépanocytose

Moukento Sarah Koutala, praticienne hospitalière au Centre hospitalier de Mayotte, nous éclaire sur les conséquences bucco-dentaires de la drépanocytose, une maladie rare qui touche particulièrement les populations d'origine africaine. Entre gestion de la douleur, suivi préventif et rôle essentiel du chirurgien-dentiste, elle détaille les défis de cette pathologie.

CDF Mag : Qu'est-ce que la drépanocytose et comment se manifeste-t-elle ?

Sarah Koutala : C'est une maladie génétique qui touche principalement les populations d'origine africaine. Elle est causée par une mutation du gène codant pour l'hé-

moglobine, ce qui déforme les globules rouges en forme de faucille. Ces globules rouges anormaux sont moins efficaces, se détruisent plus vite, et provoquent une anémie chronique. Les patients sont également sujets à un risque infectieux accru et à des crises vaso-occlusives

douloureuses, déclenchées notamment par le froid, le stress ou le manque d'oxygène. Ces crises nécessitent souvent une hospitalisation.

Quand la maladie est-elle détectée et comment est-elle prise en charge ?


S.K : Le diagnostic est posé dès la naissance grâce au dépistage néonatal : dans l'Hexagone, un nouveau-né sur 1 323 est concerné, contre un sur 420 dans les DOM. À Mayotte, le Centre de référence des maladies rares (CRMR) assure le suivi dès la naissance avec un programme d'éducation thérapeutique. Cela permet aux familles de reconnaître rapidement les signes de la maladie. Toutefois, les enfants issus de l'immigration clandestine échappent parfois à ce dépistage. Des traitements existent, et dans certains cas, une greffe peut permettre une guérison, si un donneur compatible est trouvé.

Quelles sont les manifestations bucco-dentaires associées à cette maladie ?

S.K : Les enfants atteints peuvent présenter des anomalies de l'émail, des tâches sur les dents, un retard d'éruption dentaire, voire des douleurs dentaires sans causes apparentes – manifestations des crises vaso-occlusives. Une hygiène bucco-dentaire rigoureuse est indispensable pour éviter les infections et prévenir les crises. Les visites chez le dentiste sont recommandées au moins deux fois par an.

Quel est le rôle du chirurgien-dentiste dans la prise en charge ?

S.K : Le chirurgien-dentiste doit prendre des précautions spécifiques : une antibiothérapie préventive avant tout acte invasif, une prise de sang préalable pour évaluer l'anémie, une bonne hydratation avant la séance, et



si besoin, l'usage du Meopa (gaz relaxant). Il est aussi important d'éviter l'application de la glace après une extraction, pour ne pas déclencher de crise. Ces ajustements permettent d'assurer des soins adaptés et sécurisés pour ces patients fragiles.

Propos recueillis par Anne-Chantal de Divonne

TÉMOIGNAGE

Saylina Attoumani-Salime, responsable de l'association Mayotte Drep Action

« Le regard des autres sur soi est compliqué car cette maladie est invisible et méconnue. Il y a même des gens qui pensent qu'elle est contagieuse. Ma scolarité a été difficile. J'ai eu des problèmes de harcèlement. Aujourd'hui, j'ai 23 ans. J'ai des difficultés pour trouver un emploi. Dans le quotidien, je suis toujours anxieuse quand je sors de chez moi car une crise peut arriver, même si je me soigne bien. J'ai toujours mes médicaments, mon carnet de santé et de l'argent sur moi en cas de départ urgent à l'hôpital. La maladie se manifeste différemment selon les personnes. Dans mon cas, elle évolue. Je m'essouffle alors que ce n'était pas le cas auparavant et mes crises sont plus nombreuses. »

Repère

Un livret distribué dans les centres de maladies rares et rédigé par le docteur Moukento Sarah Koutala, propose une information sur la maladie et des repères pour vivre avec, en deux versions, l'une pour les enfants et l'autre pour les adultes. Ce recueil financé par la filière des maladies rares tête cou, montre l'importance d'une bonne santé bucco-dentaire et détaille la façon de se préparer à un rendez-vous chez le dentiste.